

Interaktive Reports für die Planung von Lungentumoroperationen

Steven Birr¹, Volker Dicken², Benjamin Geisler², Konrad Müller¹, Bernhard Preim¹, Christina Stöcker²

Institut für Simulation und Graphik, Otto-von-Guericke-Universität Magdeburg¹
Fraunhofer MEVIS Bremen²

Zusammenfassung

Interaktive medizinische Visualisierungen haben in den letzten Jahren an Bedeutung gewonnen. In diesem Beitrag wird ein automatisch generierbares und interaktives Befunddokument für die Verlaufskontrolle und Operationsplanung von Lungentumoren vorgestellt. Im Vordergrund stehen die Bereitstellung von interaktiven 3D-Darstellungen und die nahtlose Integration in den gewohnten klinischen Workflow eines Radiologen und Chirurgen. Die szenariobasierte Konzeption des Systems, das Visualisierungs- und Interaktionskonzept sowie die Vorzüge der ADOBE 3D-PDF-Technologie stehen im Mittelpunkt dieses Beitrages.

1 Einleitung

Computergenerierte 3D-Visualisierungen ermöglichen dem Arzt die präoperative Einschätzung von räumlichen Lage- und Größenbeziehungen zwischen Organen, Tumoren und Gefäßen. Insbesondere in der Leberchirurgie wurde die computergestützte Operationsplanung erfolgreich vorangetrieben (Lang et al. 2005). Der von MEVIS DISTANT SERVICES¹ angebotene Dienstleistungsservice wird weltweit von über 150 klinischen Partnern für die präoperative Planung eingesetzt. Teil der Dienstleistung ist die dreidimensionale Rekonstruktion der Bilddaten, die Berechnung der Tumorgröße sowie des individuellen Risikos der Lebergefäße und -territorien in Abhängigkeit vom Sicherheitsabstand zum Tumor. Der Bereich der Lungentumordiagnostik und -therapie ist dagegen ein noch recht junges Anwendungsgebiet. Viele Tumorarten bilden Tochtergeschwülste, die über das Blut- und Lymphsystem in die Lunge gelangen. Diese Lungenmetastasen werden oft zu spät

¹ http://www.mevis.de/mms/Distant_Services.html

diagnostiziert, was meist langwierige und belastende Behandlungskonzepte für den Patienten zur Folge hat. Eine computerbasierte Therapieunterstützung kann dem Arzt helfen, die Erkrankung sicherer einzuschätzen und zu behandeln. Die individuell auf den Patienten abgestimmte und interdisziplinäre Therapieentscheidung erfolgt dabei u. a. auf Grundlage eines radiologischen Befundes. Ein Befundbericht enthält typischerweise weder Annotationen in Bildern noch interaktive 3D-Modelle. Aufbauend auf den Vorarbeiten in (Birr et al. 2010) beschreiben wir, wie interaktive 3D-Visualisierungen mit Web-Technologien generiert werden können und wie diese Verfahren auf die OP-Planung zugeschnitten und erprobt werden. Für die Mensch-Computer-Interaktion ist insbesondere interessant, welche Anforderungen in diesem Anwendungsgebiet existieren und welche Lösungsideen adäquat mit den etablierten Workflows integriert werden können.

2 Stand der Forschung und Zielsetzung

2.1 Dokumentation und Patientenaufklärung im klinischen Alltag

Im klinischen Alltag erfolgt die Dokumentation von Erkrankungen zunehmend in digitalen Patientenakten. Die durch radiologische Untersuchungen gewonnenen Bilddaten werden zusammen mit den Befunden des Patienten im Krankenhausinformationssystem abgespeichert und stehen den behandelnden Ärzten klinikübergreifend zur Verfügung. Befundberichte sind meist im Fließtext formulierte, wenig strukturierte und statische Reports. Nach (Reiner & Siegel 2006) würden annotierte Befundberichte auf Seiten des behandelnden Arztes maßgeblich dazu beitragen, den Report des Radiologen sowie dessen Beurteilung besser zu verstehen. Annotationen können Markierungen, textuelle Hinweise oder Symbole sein, die in einzelnen Bildern eingebettet werden. Neben der Dokumentation von Krankheitsverläufen haben Arzt-Patienten-Gespräche in der modernen Medizin einen hohen Stellenwert. Der Patient wünscht sich verständlich aufbereitete Informationen zu seiner Krankheitssituation und zur geplanten Therapie.

2.2 Computergestützte Therapie von Lungentumoren

Typische Behandlungsformen bei Lungentumoren sind Chemotherapien, Bestrahlungen und Operationen. Für die Einschätzung des Therapieverlaufes werden in regelmäßigen Abständen Kontrolluntersuchungen durchgeführt. Dabei wird das Ansprechverhalten der Tumore auf chemo- und strahlentherapeutische Maßnahmen untersucht. Größer gewordene oder neu gewachsene Tumore müssen frühzeitig erkannt und das Behandlungskonzept ggf. geändert werden, um die Belastung für den Patienten und die Kosten der Therapie gering zu halten. In (Bornemann et al. 2007) wird eine Software vorgestellt, die eine robuste und reproduzierbare Vermessung von Lungentumoren und Lymphknotenmetastasen ermöglicht. Geringste Größenänderungen können somit festgestellt und dokumentiert werden. Die

Analysen und Wachstumsänderungen der Tumoren sind jedoch nur in Form von statischen HTML-Reports exportierbar. In (Birr et al. 2010) wurde ein Web Interface entwickelt, das es dem Arzt ermöglicht, die hervorgehobenen Tumoren und umliegenden Risikostrukturen in Form von aufbereiteten Bildern online anzuschauen und zu kommentieren. Allerdings werden dabei keine interaktiv manipulierbaren 3D-Darstellungen der Lunge verwendet. Vor allem Chirurgen profitieren jedoch sehr von der dreidimensionalen Repräsentation der anatomischen und pathologischen Gegebenheiten des Patienten. In (Limmer et al. 2010) wurde gezeigt, dass interaktive 3D-Visualisierungen der Lungenstrukturen die Entscheidungsfindung des Thoraxchirurgen bzgl. der Operationsstrategie und eines optimalen Zugangsweges maßgeblich beeinflussen können.

2.3 Zielsetzung

In diesem Beitrag wird ein interaktives Befunddokument auf Basis der ADOBE 3D-PDF-Technologie vorgestellt. Zielsetzungen sind die zeit- und kostensparende Planung chirurgischer Eingriffe, der effektive Austausch von Befundinformationen zwischen den unterschiedlichen Fachgruppen sowie die Förderung der Patienten-Aufklärung mit Hilfe übersichtlicher und leicht verständlicher Visualisierungen. Im Folgenden werden die Vorzüge der neuartigen 3D-PDF-Technologie, die szenariobasierte Konzeption des Systems sowie geeignete Hervorhebungs- und Interaktionstechniken vorgestellt. Das System wird anhand von Lungentumoroperationen erprobt.

3 Technologie und szenariobasierte Konzeption

3.1 Adobe 3D-PDF

Ein PDF (*Portable Document Format*) kann verschiedene Inhalte, wie Texte, Bilder, Videos und Musik enthalten und diese genauso wie im Ursprungsformat originalgetreu wiedergeben. PDF hat sich als webfähiges Standardaustauschformat für Dokumente aller Art etabliert und kann mit dem weit verbreiteten und kostenlosen ADOBE READER dargestellt werden. Seit der Version 1.7 unterstützt der PDF-Standard die Integration von interaktiven Flash-Applikationen im SWF-Dateiformat und 3D-Modellen im U3D-Format. U3D (*Universal 3D*) ist ein universell einsetzbares Dateiformat für dreidimensionale Daten. Der Vorteil der 3D-PDF-Technologie besteht darin, komplexe 3D-Geometrien in Echtzeit mit Standardhardware darstellen zu können. Dank GPU-Unterstützung laufen aufwändige 3D-Berechnungen auf der Grafikkarte ab. Dies führt zu einem wesentlichen Performancegewinn bei der Exploration der 3D-Modelle. Die 3D-Inhalte können frei rotiert, gezoomt und animiert werden. Darüber hinaus unterstützt 3D-PDF definierbare Kamera-Ansichten, mehrere Darstellungsformen (z. B. Transparenz-, Drahtgitter- oder Konturlinien-Modi) sowie unterschiedliche Beleuchtungseffekte. Die Möglichkeit, Flash-Applikationen in PDF-

Dokumente zu integrieren und mit der 3D-Szene zu verknüpfen, bietet viel Gestaltungsspielraum für Animationen und ansprechende User Interfaces. Außer einer aktuellen Version des ADOBE READERS sind keine weiteren Plugins notwendig, um ein 3D-PDF anzuzeigen. PDF-Dateien können mit rTEXT² oder LATEX³ automatisch generiert werden.

3.2 Anwendung von Szenarien bei der Konzeption

Das Visualisierungs- und Interaktionskonzept ist in enger Zusammenarbeit mit einem Radiologen und zwei einschlägig spezialisierten Chirurgen entstanden. Beobachtungen bei Hospitationen sowie Gespräche mit weiteren medizinischen Experten ergaben ein genaues Bild des Ist-Zustandes bei der Befundung und Operationsplanung von Lungentumoren. So konnte das Potential möglicher Erweiterungen ausfindig gemacht werden. Basierend auf den Richtlinien für chirurgische Systementwicklungen von (Cordes et al. 2009) sind in szenariohaften Beschreibungen der klinischen Abläufe die Anforderungen und Präferenzen der Endanwender an das neue System diskutiert und validiert worden. Zusätzlich wurden von den beteiligten Ärzten Fragebögen ausgefüllt und in daran anschließenden persönlichen Gesprächen ausgewertet.

Mit Hilfe der klinischen Partner wurden zunächst ausgewählte Szenarien (*User Stories*) erstellt und typische klinische Tumorfälle sowie deren Diagnose- und Therapiemaßnahmen beschrieben. Diese Ist-Szenarien repräsentieren den Zustand vor der Entwicklung des neuen Systems. Sie enthalten Beschreibungen der zukünftigen Benutzer, ihrer Fähigkeiten und Wünsche sowie Informationen über die aktuelle Befundungs- und Behandlungssituation. Aus diesen Ist-Szenarien wurden in Soll-Szenarien die zentralen Anforderungen abgeleitet, die wiederum mit den Ärzten diskutiert und verfeinert wurden. Im Folgenden werden Auszüge einiger dieser Szenarien dargestellt.

Auszug aus User Story 1: Bei einem 59-jährigen Patienten wurde ein Gallengangskarzinom festgestellt. Die Diagnose des Tumors erfolgte erst sehr spät, sodass er bereits in die Lunge gestreut hat. [...] Die untersuchende Radiologin dokumentiert die insgesamt 18 Metastasen in dem radiologischen Befund, indem sie durch den Schichtdatensatz scrollt und vereinzelt Strukturen ausmisst. Die Messung erfolgt manuell mit der PC-Maus, was untersucherabhängig und bei vielen Patienten langwierig sein kann. [...] Zusätzlich zu den Messungen protokolliert die Radiologin die Positionen der Metastasen anhand der Schichtnummer und der Lage in der Lunge. Der Befund wird mit einem Diktiergerät erfasst, anschließend über eine Sprachsoftware digitalisiert und in der Patientenakte abgelegt. [...] Bei einer interdisziplinären Falldiskussion mit Radiologen, Internisten und weiteren Chirurgen werden die Bild- und Befunddaten vorgestellt und die Therapiestrategie diskutiert. Die Fälle müssen

² <http://www.itextpdf.com>

³ <http://www.latex-project.org>

im Rahmen solcher Diskussionen zügig vorgetragen und präsentiert werden. Um kritische Punkte hervorzuheben, werden einzelne Schichten des Bildstapels auf einer Leinwand vergrößert dargestellt. Dabei entstehen Zeitverzögerungen, da die Bilddaten aus dem Kliniknetz geladen werden müssen und im Besprechungsraum nur eine langsame Internetverbindung vorhanden ist.

Auszug aus User Story 2: Der behandelnde Chirurg bereitet die Operation des Metastasenfalls mit Hilfe der Bilddaten und des radiologischen Befundes vor. Auch er scrollt Schicht-für-Schicht durch den Datensatz und analysiert die von der Radiologin beschriebenen Auffälligkeiten. [...] Fragen zur Anzahl, Lokalisation und Ausdehnung der Metastasen sowie zum Befall von Organwänden oder Gefäßen können nur auf Basis der 2D-Bilddaten geklärt werden. Dem Chirurgen stehen keine interaktiven dreidimensionalen Darstellungen der Lunge und der Tumore zur Verfügung. Aus den 2D-Bildern rekonstruiert der Chirurg ein „mentales 3D-Modell“ der Lunge und fertigt einige Skizzen an (Abbildung 1, links). Diese hängt er später im Operationsaal auf. [...] Der Patient wird vom Chirurgen über die operativen Maßnahmen aufgeklärt. Der Patient hat dabei Probleme, sich den komplexen Eingriff vorzustellen und stellt viele Fragen zur OP und zu den möglichen Komplikationen. Der Chirurg beantwortet die Fragen, jedoch ohne Verwendung bildlicher Darstellungen.

Auszug aus User Story 3: Der Radiologie-Oberarzt stellt im Rahmen einer routinemäßigen Nachsorgeuntersuchung bei einer 53-jährigen Brustkrebs-Patientin knotenartige Veränderungen in der Lunge fest. Im Rahmen einer CT-Untersuchung wird der Befund abgeklärt und in der digitalen Patientenakte dokumentiert. Sechs Wochen später wird eine Folgeuntersuchung vorgenommen. Der Radiologe schreibt in seiner Beurteilung, dass die vier Metastasen in der linken Lunge leicht gewachsen sind und dass im rechten Oberlappen ein unklarer Befund vorliegt. [...] Im Rahmen der OP-Vorbereitung muss der Chirurg ständig zwischen den Schichtbilddaten und dem radiologischen Befund wechseln, um die vom Radiologen beschriebenen Auffälligkeiten nachzuvollziehen. [...] Die Patientin wird erfolgreich an der linken Lungenseite operiert. Mehrere verschiedene Radiologen führen in den folgenden Wochen Verlaufskontrollen durch, um ein eventuelles Wiederauftreten der Metastasen frühzeitig festzustellen und ggf. behandeln zu können. Jeder Arzt verschafft sich einen Überblick über die Patientengeschichte, sichtet und analysiert die Bilder und schreibt einen Befund. Der Therapeut muss ebenso alle Befunde und zugehörigen Bilddaten zu Rate ziehen, um sich ein Bild vom Krankheitsstand der Patientin zu machen. [...]

Wünsche der Anwender: Radiologen wünschen sich automatische Segmentierungsalgorithmen für die objektive und exakte Vermessung der Tumore. Dies ermöglicht untersucherunabhängige und reproduzierbare Messungen.⁴ Auffällige Strukturen sollten vom Arzt gekennzeichnet und kommentiert werden können. Statt in Form von langen Fließtexten

⁴ Die Automatisierung der Tumorsegmentierung ist nicht Gegenstand dieser Arbeit.

sollten die Größenänderungen der Metastasen in grafischer und visuell aufbereiteter Form dem therapierenden Arzt übermittelt werden. Zur Hilfestellung bei der chirurgischen Entscheidungsfindung sowie für die effektive Informationsvermittlung bei Tumorfalldiskussionen und Patientengesprächen sollen aussagekräftige, vorbereitete und mit geringem Aufwand bedienbare 3D-Darstellungen genutzt werden. Einzelne Teile des 3D-Modells sollten dabei vom Benutzer ein- oder ausgeblendet werden können.

Auszug aus Szenario 1 (betreffend User Story 1): Der Chefarzt der Chirurgie stellt seinen Kollegen bei der Fallbesprechung den Metastasenfall vor und öffnet parallel dazu den PDF-Report. Das 3D-Modell der Lunge wird unmittelbar geladen und steht sofort zur Verfügung. Der Chirurg zeigt seinen Kollegen anhand der 3D-Visualisierung, dass der Patient viele Lungenmetastasen hat, die jedoch relativ klein sind, überwiegend peripher liegen und keine größeren, lebenswichtigen Strukturen befallen haben. Der Arzt rotiert die Szene gekonnt mit der Maus und zoomt an einigen Stellen in das 3D-Modell hinein. [...] Die Ärzte einigen sich auf ein Therapiekonzept (Laseroperation mit anschließender Chemotherapie) und gehen zum nächsten Tumorfall über.

Auszug aus Szenario 2 (betreffend User Story 2): Der behandelnde Chirurg möchte die Operation des Patienten am Computer planen. Dazu öffnet er den interaktiven 3D-PDF-Report und liest sich als erstes die Fallzusammenfassung der Radiologin durch (Abbildung 2, links). Ein Klick auf den Button „OP-Planung“ führt den Benutzer direkt in den 3D-Modus. Der Arzt möchte einzelne Visualisierungsparameter anpassen, ist jedoch im Umgang mit 3D-Modellen unerfahren. Ein Wizard gibt dem Arzt eine Hilfestellung zur Bedienung der 3D-Szenen mit Tastatur und Maus und ermöglicht ihm die schrittweise Anpassung der 3D-Visualisierung entsprechend seinen Vorstellungen. [...] Der Chirurg klickt sich durch die Metastasenliste, wobei der in dem Menü ausgewählte Tumor in der 3D-Szene hervorgehoben wird. Durch die direkte Verlinkung von digitalem Befundbericht und 3D-Visualisierung entfällt der zeitaufwändige Abgleich zwischen beiden Systemen. Der interaktive Report bietet dem Benutzer die Möglichkeit, Standardblickrichtungen zu aktivieren sowie einzelne Objekte ein- und auszublenden. Neben der OP-Planung ist dies auch der Patientenaufklärung zuträglich. Mit wenigen Klicks zeigt der Arzt dem Patienten die kritischen Strukturen anhand des 3D-Lungenmodells.

Auszug aus Szenario 3 (betreffend User Story 3): Der operierende Arzt möchte sich einen Überblick über die bisherigen radiologischen Untersuchungen verschaffen. Die Beurteilungen seiner Radiologie-Kollegen wurden zuvor in ein PDF-Dokument exportiert, welches dem Arzt nun vorliegt. Das PDF wird automatisch mit einem Passwortschutz versehen, um die Patientendaten vertraulich zu behandeln. Der Chirurg möchte wissen, was bei den Untersuchungen festgestellt wurde und zu welchen Entschlüssen seine Kollegen gekommen sind. [...] Der Arzt klickt dazu einzelne Tumore an. Das System zeigt daraufhin den Durchmesser, das Volumen und weitere quantitative Angaben des selektierten Objektes an. Die Informationen werden dem Arzt strukturiert in Textform und als interaktive Diagramme präsentiert. Zusätzlich wird eine Beurteilung des Radiologen angezeigt.

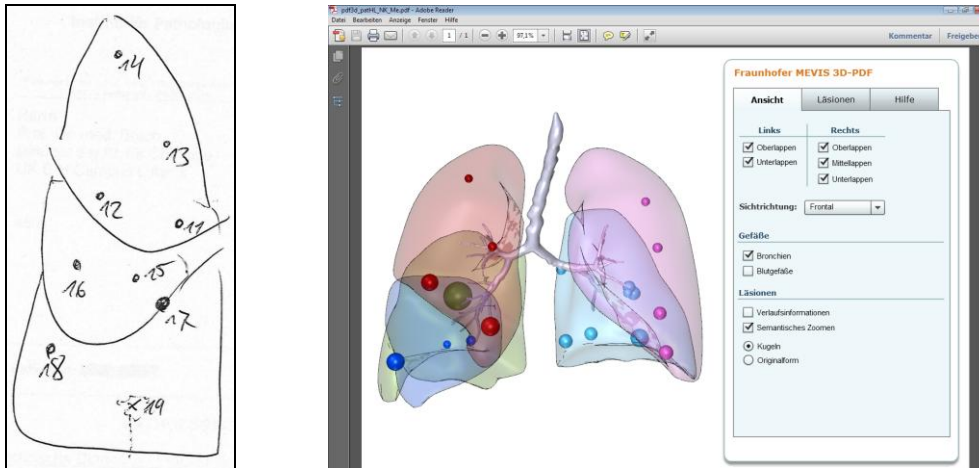


Abbildung 1: Links: Im Rahmen einer Operationsplanung vom Chirurgen angefertigte Bleistiftskizze vom rechten Lungenflügel und den darin liegenden Metastasen. Rechts: Interaktives 3D-Modell der Lunge in einem PDF-Dokument.

3.3 Umsetzung des Visualisierungs- und Interaktionskonzeptes

Die Grundlage für die 3D-Visualisierungen bilden die Schichtbilddaten der Computertomographie. Der Radiologe identifiziert darin die darzustellenden Lungenstrukturen mit Hilfe der Bildverarbeitungs- und Visualisierungssoftware MEVISLAB⁵. Dieser Vorgang ist weitgehend automatisiert, sodass nur wenige Klicks nötig sind, um Lungenlappen, Tumore und ggf. weitere Strukturen wie Gefäße oder Lymphknoten zu segmentieren. Die segmentierten 2D-Objekte werden anschließend in 3D-Modelle überführt, denen Farb- und Transparenzwerte zugeordnet werden (Abbildung 1, rechts). Die Lungenlappen werden durch unterschiedliche Farben und zusätzlich mit Konturlinien voneinander separiert. Luftröhre und Bronchien werden zusätzlich als anatomische Kontextinformation abgebildet. Die segmentierten Metastasen werden entsprechend des Lungenlappens, dem sie zugeordnet werden, farblich dargestellt. Neben der Anzahl und Lokalisation der Metastasen ist die Infiltration von Gefäßen oder Organwänden entscheidend für die Operationsmethode. Für die Beantwortung dieser Fragestellung wird dem Chirurgen ein *semantisches Zoomen* ermöglicht. Zoomt der Arzt mit dem Mausrad oder über Schaltflächen in die 3D-Szene hinein, werden die Tumore in ihrer exakten Form, anstelle schematischer Kugeln, gezeigt. Zusätzlich werden dabei die zentralen bzw. benachbarten Blutgefäße dargestellt (Abbildung 2, rechts).

⁵ <http://www.mevislab.de>

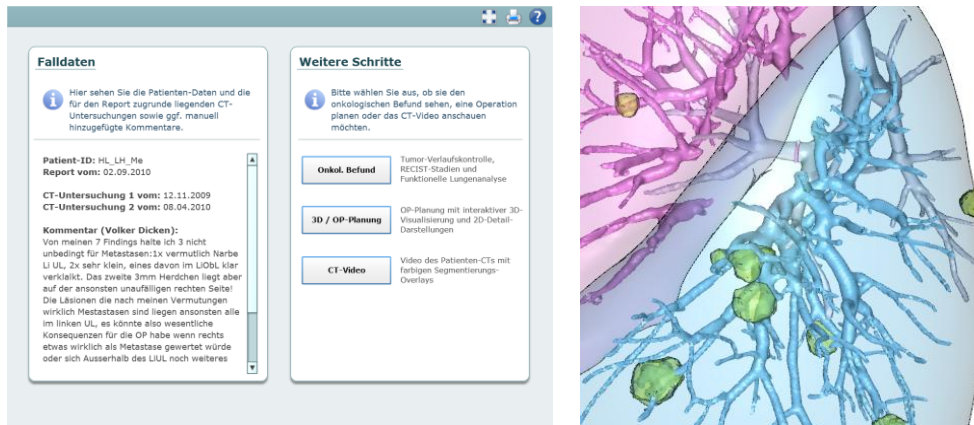


Abbildung 2: Links: Falldatenzusammenfassung und Navigationsstruktur innerhalb des PDF-Reports. Rechts: Semantisches Zoomen, bei dem die Blutgefäße eingeblendet und die Tumore in ihrer exakten Form transparent dargestellt werden.

In festen Zeitintervallen (ca. 6–8 Wochen) werden Nachuntersuchungen vorgenommen und die Größenänderungen der Metastasen protokolliert. Die automatisch ermittelten Durchmesser der Tumore werden als Eingabe für die Generierung von Kugel-Oberflächenmodellen der Tumore genutzt. Abbildung 3, links zeigt die nach dem Ampelschema farbkodierte Darstellung des Tumorwachstums. Während rote Kugeln gewachsene Metastasen repräsentieren, zeigen grüne Kugeln geschrumpfte Metastasen. Tumore können direkt ausgewählt werden, um gezielt Maßangaben (z. B. Durchmesser und Volumina) abzurufen.

Neben den interaktiven 3D-Darstellungen enthält der PDF-Report zusätzlich animierte Tabellen und Diagramme (Abbildung 3, rechts). Sie bieten dem Arzt eine strukturierte Gesamtübersicht über Diagnosen, radiologische Untersuchungen, Tumorwachstumsänderungen und bisherige Therapiemaßnahmen. Die Daten sind zuvor vom Radiologen in Befunden protokolliert worden und werden automatisch in das PDF exportiert. Dazu wird vom System pro Untersuchungstag in der Tabelle eine neue Zeile generiert und die vom Radiologen vorgenommenen Messungen und Kommentare eingefügt. Parallel dazu wird das Säulendiagramm um einen zusätzlichen Balken für die Visualisierung eines Messwertes erweitert. Tabellen und Diagramme sind dabei so miteinander verknüpft, dass bei Klick auf eine Tabellenzeile der jeweilige Balken in der Grafik farbig hervorgehoben wird und umgekehrt. Anhand der animierten Diagramme kann der Therapieerfolg visuell auf einen Blick abgeschätzt werden. Unsere medizinischen Partner heben den hohen Nutzen dieser strukturierten Aufbereitung gegenüber der herkömmlichen Fließtextbefundung hervor.

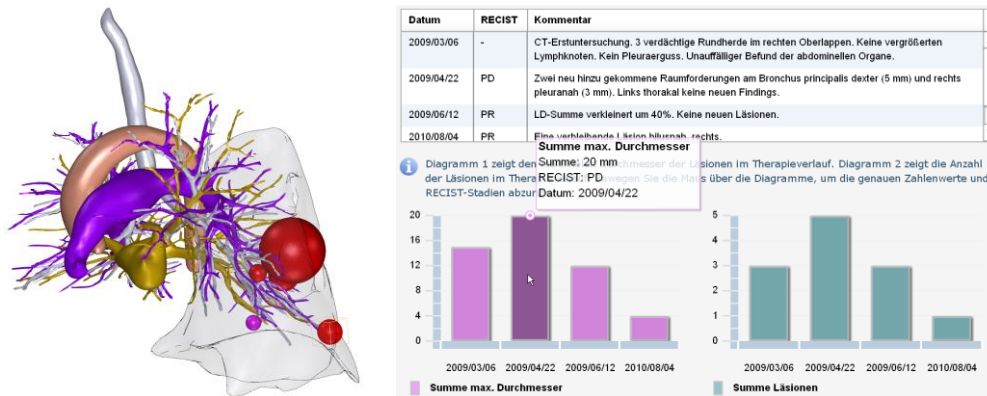


Abbildung 3: Links: Farbkodierte Darstellung der Tumor-Verlaufsdaten. Aorta, Bronchien, Arterien und Venen sowie der linke Unterlappen werden als anatomische Kontextinformationen präsentiert. Ein vom Benutzer selektierter Tumor wird hervorgehoben. Rechts: Visualisierung der Patientengeschichte und der Verlaufsuntersuchungen anhand von animierten Tabellen und Diagrammen.

4 Zusammenfassung und Ausblick

Gegenüber den bisherigen Lösungen zur computergestützten Therapie bietet der interaktive PDF-Report klare Vorteile. Die Analysen und Messungen müssen nur einmal vom Radiologen durchgeführt werden und lassen sich kombiniert mit den 3D-Visualisierungen und animierten Diagrammen in ein zusammenhängendes PDF-Dokument exportieren. Dieser Vorgang dauert insgesamt nur wenige Minuten und ist weitgehend automatisiert. Das generierte PDF lässt sich anschließend über entsprechende Software-Schnittstellen direkt im Befundverwaltungssystem der Klinik einbetten. Der 3D-Report kann an jedem beliebigen Computer mit Standard-Hardware ohne aufwändiger Software-Installation geöffnet werden.⁶ Das im Durchschnitt ca. 5–10 MB große PDF-Dokument lässt sich per E-Mail versenden. Es kann auf einem Ärzte-Notebook oder Smartphone gespeichert und beispielsweise bei Patientengesprächen oder Falldiskussionen eingesetzt werden. Die geringen Hard- und Softwareanforderungen ermöglichen außerdem den Einsatz der 3D-Modelle im Operationssaal, wo oft nur Standard-PCs ohne Internetverbindung zur Verfügung stehen. Der Chirurg kann somit im OP anhand der 3D-Visualisierungen die präoperative Planung mit der intraoperativen Situation abgleichen.

Die automatische Generierung der PDF-Reports wurde auf vier unterschiedlichen Patientendatensätzen technisch erfolgreich und zur Zufriedenheit der Ärzte getestet. Mit der Aufbereitung weiterer Metastasenfälle soll das Verfahren bzgl. seiner Robustheit und

⁶ Es ist lediglich eine aktuelle Version des kostenlosen ADOBE Readers (ab Version 9.4) notwendig.

Automatisierbarkeit geprüft werden. Der 3D-Report kann als visuelle Hilfestellung parallel zur konventionellen Dokumentation und OP-Planung eingesetzt werden. Die abstrakten 3D-Visualisierungen lösen die klassischen 2D-Schichtbilddaten jedoch nicht ab, da sie wichtige Bilddetails vorenthalten könnten. Eine interessante Alternative zu den segmentierten 3D-Modellen wird in (Ruthensteiner et al. 2010) vorgestellt. Darin wird beschrieben, wie Volumenrenderings in 3D-PDFs integriert werden können. Problematisch ist dabei jedoch die hohe Dateigröße aufgrund der großen darzustellenden Datenmengen. Des Weiteren sind derzeitige Entwicklungen im Bereich webbasierter 3D-Grafiken sehr vielversprechend. Auf Basis von HTML 5 und der browserintegrierten WebGL-Technologie sind 3D-Modelle mittlerweile ohne spezielle Plugins in einem aktuellen Webbrowser (z. B. Mozilla Firefox 4) abspielbar. Weitere Arbeiten konzentrieren sich darauf, wie aktuelle Web3D-Technologien, z. B. X3DOM von (Behr et al. 2010), für Aus- und Weiterbildungszwecke in webbasierten chirurgischen Lernplattformen genutzt werden können.

Danksagung

Wir danken der DFG, die Teile dieser Arbeit im Rahmen des Projektes PE 199/20-1 gefördert hat.

Literaturverzeichnis

- Behr, J., Jung, Y., Keil, J., Drevensek, T., Zoellner, M., Eschler, P. & Fellner, D. (2010). A scalable architecture for the HTML5/X3D integration model X3DOM. *Proceedings of the 15th International Conference on Web 3D Technology*. Los Angeles, USA: ACM, S. 185-194
- Birr, S., Dicken, V. & Preim, B. (2010). Webbasierte Planungsunterstützung von Lungenoperationen. *Mensch und Computer 2010*. München, Germany: Oldenbourg, S. 113-118
- Bornemann, L., Dicken, V., Kuhnigk, J.-M., Wormanns, D., Shin, H.-O., Bauknecht, H.-C., Diehl, V., Fabel, M., Meier, S. & Kress, O. (2007). OncoTREAT: A software assistant for cancer therapy monitoring. *International Journal of Computer Assisted Radiology and Surgery 1*(5), 231-241
- Cordes, J., Dornheim, J. & Preim, B. (2009). Szenariobasierte Entwicklung von Systemen für Training und Planung in der Chirurgie. *i-com 8*(1), 5-12
- Lang, H., Radtke, A., Liu, C., Sotiropoulos, G. C., Hindennach, M., Schroeder, T., Peitgen, H.-O. & Broelsch, C. E. (2005). Improved Assessment of Functional Resectability in Repeated Hepatectomy by Computer-assisted Operation Planning. *Hepatogastroenterology 52*(66), 1645-1648
- Limmer, S., Dicken, V., Kujath, P., Krass, S., Stöcker, C., Wendt, N., Unger, L., Hoffmann, M., Vogt, F., Kleemann, M., Bruch, H.-P. & Peitgen, H.-O. (2010). Dreidimensionale Rekonstruktion von zentralen Lungentumoren basierend auf CT-Daten. *Der Chirurg 81*(9), 833-840
- Reiner, B. & Siegel, E. (2006). Radiology reporting: returning to our image-centric roots. *American Journal of Roentgenology 187*(5), 1151-1155
- Ruthensteiner B., Baeumler N. & Barnes D. (2010). Interactive 3D volume rendering in biomedical publications. *Micron 41*(7), 886